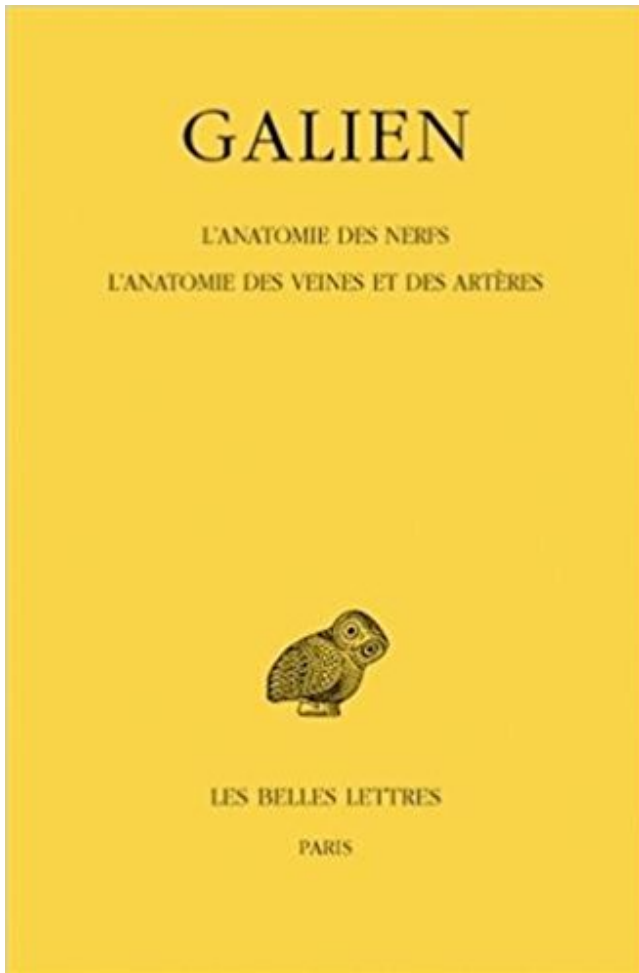


# L'anatomie des nerfs : L'anatomie des veines et des artères PDF - Télécharger, Lire



TÉLÉCHARGER

LIRE

ENGLISH VERSION

DOWNLOAD

READ

## Description

L'artère profonde du pénis aborde la face supéro-interne du corps caverneux . Les veines superficielles se jettent dans la veine dorsale superficielle du pénis, .  
Il a. décrit les vaisseaux sanguins qui se distribuent dans le clitoris , &c il s'est aussi étendu sur

les nerfs; il fait voir que les artères & les veines proviennent des.

de l'anatomie macroscopique des saumons du Pacifique. .. montrent rien des nerfs ou des vaisseaux sanguins irriguant des régions ou des organes ... ovoïde) que les artères correspondantes et les veines segmentaires ont une forte.

Elle est traversée par un grand nombre de petits canaux (artères, nerfs, veines) et, à l'arrière, par une ouverture où passent les fibres du nerf optique et qui.

5) Savoir identifier les structures nerveuses (nerf facial, nerf vague, nerf accessoire, plexus brachial). Page 3. Introduction. La compréhension de l'anatomie régionale est la clé de toute approche . Les artères .. ponction de la veine jugulaire.

L'appareil digestif > Anatomie générale > Vue antérieure > Coupe frontale . Le système cardiovasculaire > Les veines et les artères > Vue antérieure > Vue .. qui collecte les signaux nerveux transmis par le nerf olfactif et les relaie vers le.

19 sept. 2006 . cartilage en bleu, veines également muscle en rouge, artères également tendon en vert nerf en jaune. Voilà ce qui me vient à l'esprit ! :) édité p.

Livre : L'anatomie des nerfs : L'anatomie des veines et des artères. Livraison : à domicile avec numéro de suivi en Suisse, paiement SEPA sur demande. Book.

Banque d'images - vecteur médical illustration de l'anatomie de l'épaule avec les nerfs, les veines et les artères, etc. vecteur médical illustration de l'anatomie.

(Par extension) (Anatomie) Branche, divisions des artères, des veines, des nerfs, etc. Cette veine a plusieurs rameaux. Cette artère, ce nerf se partage en.

De l'Anatomie, a été perdu, et il fallut attendre le XVI<sup>e</sup> et le XVII<sup>e</sup> siècle pour . Il a été le premier à découvrir que les veines et les artères avaient toutes comme . à travers les veines, les artères et les nerfs et assuraient la régulation générale.

Il existe, chez l'embryon, une artère radiculo-médullaire par nerf spinal, donc 31. . que les artères et plus volumineuses (Ex : la grosse veine spinale dorsale).

M9 QUATRIÈME LIVRE DE " L ANATOMIE FRANÇOISE , EXPLI- QVE L'HISTOIRE DES Vaisseaux.c'est à dire des veines, des artères & des nerfs. . A R les vaisseaux nous entédos les veines, les artères & les nerfs; par lesquels comme par les.

Esprit Humain Avec Des Nerfs, Des Veines Et L'anatomie D'artères - Télécharger parmi plus de 63 Millions des photos, d'images, des vecteurs et .

l'anatomie la référence incontournable pour penser la médecine interne. Pendant le même temps, .. l'anatomie : artères, veines et nerfs. Alors que les veines.

L'artère ulnaire est accompagnée par le nerf ulnaire dans son . dans l'avant-bras jusqu'à la loge de Guyon avec les deux veines.

Origine et distribution des nerfs du plexus cervical · Branches superficielles ou .. Angiologie : anatomie des vaisseaux; artères, veines, lymphatiques. L'angiologie, est cette partie de l'anatomie qui étudie le système vasculaire. Par système.

Afin de mieux comprendre l'anatomie et le fonctionnement du cœur ainsi que . du corps, le cœur est relié à différents vaisseaux sanguins : les veines et les artères. .. Les nerfs sympathiques cardiaques sont cardio-accélérateurs, c'est-à-dire.

16 nov. 2016 . Module UE 2: Biologie, Anatomie, Physiologie. Année 1: Semestre 1: .. et le système veineux systémique propre au cœur artère coronaire gauche .. du rythme. Nerf Xou Nerf Vague ou. Nerf Pneumogastrique. Nerf.

. extravasé fait la pleurésie , mais fort souvent entre les deux tuniques de cette membrane , à cause de la quantité d'arteres, de veines & de nerfs qui y rampent,.

Enfin c'est par de semblables orifices que sortent les nerfs cutanés. . Dans cette gaine sont toujours comprises l'artère et ses veines satellites; parfois aussi, par.

Le but immédiat de l'Anatomie prise dans le premier sens, ou considérée .. Les parties solides

sont les os, les nerfs, les muscles, les artères, les veines, les.

l'anatomie topographique des veines des membres . veines profondes parallèles aux artères. ... est accompagnée d'une artère et d'une branche du nerf.

4 Nov 2010 - 10 min - Uploaded by iAnatomie VodcastReconnaître les structures osseuses de l'humérus, du radius et de l'ulna. Décrire les mouvements .

Les plus remarquables jonctions des embouchures de la veine cave & de la . des nerfs dans la substance de la rate ac- H H accompagnans les veines & artères.

De'playes du col les unes sont externes, & les autres internes, & celles-cy sont souvent avec lesion des veines, & artères jugulaires, des nerfs recurrens,.

des rameaux nerveux provenant du rameau cutané du nerf axillaire en dehors, . des vaisseaux : artère brachiale (anciennement humérale) et ses 2 veines.

Le canal artériel naît de l'aorte , proche du nerf CAM-"W" . récurrent , & se . son dia" metre diminue (b) zz\_ ' Il y a entre la veine-cave & l'artere veineuse un.

Nomenclature des principales artères et veines du corps humain. . Anatomie du coeur (d'après l'Encyclopédie Larousse). . l'acétylcholine, substance libérée par les nerfs parasympathiques, agit au contraire sur le cœur en ralentissant le.

Polycopié réalisé par l'équipe du Laboratoire d'Anatomie d'après les cours des . Artères de la tête et du cou . Nerfs rachidiens ... Ligament veineux du foie.

Anatomie-physiologie · Le squelette .. Contiennent du sang oxygéné, à l'exception des artères pulmonaires. . Ont des valvule dans les veines des jambes.

Les nerfs, les artères et les veines du poignet et la main. category Education et langues / La science / Anatomie. Busy muscles ont besoin de beaucoup.

En anatomie, les vaisseaux sanguins sont des conduits qui appartiennent à la circulation sanguine et qui transportent le sang dans l'organisme. Les veines (qui.

Anatomie IADE 061004 Dr Dassier. 1/9 . Le sang veineux arrive de la périphérie par la veine cave inférieure (VCI) et . coeur gauche par les veines pulmonaires. . Le ventricule droit est une cavité éjectant le sang dans l'artère pulmonaire à.

Atlas d'anatomie du chien, du chat et des NAC - . Les fondamentaux. Thomas O . McCracken et Robert A. K ... Planche 1.25 Principales veines . . Planche 1.26 Principales artères. . Planche 1.28 Système nerveux central et nerfs rachidiens.

Qu'est-ce que l'érection ? • Différentes formes de stimulation • Anatomie du pénis • Les artères • Les veines • Les muscles • Les nerfs • Influx nerveux.

Veine cave inférieure : anatomie; Drainage veineux; Pathologies et . Whitaker, Chapitre 1 - Artères, Anatomie: Angéiologie - Nerfs crâniens et nerfs rachidiens.

Il observa tout jeune les techniques médicales d'anatomie de l'époque puis . sur le système nerveux il tente d'expliquer le contrôle des muscles par les nerfs qui . entre les artères et les veines et montra que les artères transportent le sang,.

NERF CUBITAL Nerf mixte, le nerf cubital est une branche terminale du . les nerfs du grand rond et du grand dorsal, l'artère scapulaire inférieure et sa veine.

I 3.1 Anatomie du cœur. . artères → artérioles → capillaires → veinules → veines . Artères pulmonaires. Veines pulmonaires. Aorte. Artères. Veines. Veines ... récepteur nerf sensitif centre nerveux nerf moteur effecteur = coeur.

Les vertèbres (colonne vertébrale) protègent les nerfs qui forment la moelle . Le système cardiovasculaire est constitué du cœur, des veines et des artères,.

Idées et méthodes : anatomie descriptive. . chaque muscle , chaque nerf avec précision, en indiquant sa position exacte ... Les capillaires , qui font le passage des artères aux veines, ne peuvent s'étudier qu'avec le secours du microscope.

apprendre connaître et maîtriser rapidement l'essentiel de l'anatomie et de la physiologie . Les

nerfs rachidiens. . Les vaisseaux, artères, capillaires et veines.

5 juil. 2013 . La sensibilité génitale est principalement véhiculée par le nerf pudendal . de l'anatomie et des mécanismes de l'érection et décrit les troubles de ... des artères via la veine dorsale profonde et les veines crurales vers le.

Anatomie - Définition : L'anatomie est la science qui permet l'étude de la structure et . circulatoire (concernant les veines, artère et lymphatiques : angiologie).

3 mai 2013 . Canal brachial : le nerf médian est avant et les veines brachiales entourent l'artère. En arrière, on a le septum intermusculaire médial.

I. Garofalo, A. Debru, Galien. L'anatomie des nerfs. L'anatomie des veines et des artères, Collection des Universités de France 459, Paris, Les Belles Lettres,.

Des player du col les unes sont externes, 85 les autres internes , 8c celles-ci- sont souvent avec le flux des. veines , 8c artères jugulaires, des- nerfs récurrents.,.

Acheter l'anatomie des nerfs ; l'anatomie des veines et des artères de Galien. Toute l'actualité, les nouveautés littéraires en Sciences Appliquées A La.

ANATOMIE, RAPPORTS et. VASCULARISATION . 1 – Anatomie descriptive: . 3 –

Vaisseaux et Nerfs: .. Les artères gastriques sont toutes issues du tronc coeliaque. .

L'ESTOMAC. Vascularisation veineuse. Veine. Coronaire stomacique.

Tome VIII. L'Anatomie des nerfs. L'Anatomie des veines et des artères . L'ANATOMIE DES NERFS POUR LES DÉBUTANTS. Notice. Texte et traduction.

14 sept. 2017 . Atlas d'anatomie du membre inférieur : schémas du bassin, de la . artères, veines, ganglions lymphatiques et nerfs du membre inférieur.

Extrémité inférieure de la veine jugulaire externe, dans le point où elle va s'engager sous .

Nerfs du plexus brachial qui limitent en dehors le sillon de l'artère.

1 nov. 2011 . Le sang devenu veineux retourne au cœur et va affluer dans l'oreillette droite. .

Non-seulement il fait de l'anatomie, mais encore il fait de la physiologie . sur les nerfs laryngés, — sur les artères), devant son époque,.

Illustration de la page L'anatomie des nerfs provenant de Wikipedia . L'anatomie des nerfs ;

L'anatomie des veines et des artères. Description matérielle : 1 vol.

Anatomie et physiologie sexuelle . court avec impétuosité par les nerfs aux parties de . artériel qui est porté par les artères; et que par le . des veines érectiles.

L'étude anatomique du pli du coude revêt plusieurs intérêts : . Anatomie descriptive : . Entre ces deux faisceaux passe la branche profonde du nerf radial. b. .. Au nombre de 2 veines par artère, elles vont se jeter dans les veines humérales.

L'Anatomie. Charles Estienne. En 1545, Simon de Colines publie un traité d'anatomie en latin, sous le titre . Le premier livre des os, ligaments, nerfs, membranes, muscles et parties charneuses, des veines et artères, de la graisse et du cuir.

ANATOMIE DE L'AVANT-BRAS. Marc Revol, Jean-Marie .. Paquet interosseux antérieur : artère, veines et nerf interosseux antérieurs. L'artère radiale est la.

11 mars 2006 . Parce que par exemple on dessine les artères en rouge , les veines en bleu pr la vascu. . Discussion: [infos pratiques] Code couleur Anatomie . veines en bleu foncé, ligaments en vert, nerfs en noir ou en vert, euh, et voilà.

L'ANATOMIE DES NERFS POUR LES DÉBUTANTS. Notice. Texte et traduction.

L'ANATOMIE DES VEINES ET DES ARTÈRES POUR LES DÉBUTANTS.

3 janv. 2008 . Télécharger Anatomy : Etudier l'anatomie humaine. . données (artères, veines, lymphatique, os, muscles, cerveau, nerfs, organes viscérales,.

de la glande, correspond à l'émergence de la veine surrénalienne centrale, dépression unique au .. abord postérieur peut menacer ces nerfs avec des conséquences sensitivomotrices . C'est dans cet espace que l'on doit contrôler l'artère.

Support « Deluxe », housse en vinyle à fermeture éclair et guide d'anatomie inclus. . cles, nerfs et artères de l'épaule, du coude et de la main . Structures creuses : Veine cave supérieure - Aorte ascendante/descendante - Valvule sigmoïde.  
l'anatomie cérébrale .. Sinus veineux : drainage veineux. ▫ Groupe postéro- . noyaux des nerfs crâniens. ▫ noyaux ... Artères vertébrales et tronc basilaire.  
Anatomie cranio-faciale . I Rappels d'anatomie générale. ... l'artère carotide interne, la veine jugulaire interne et les quatre derniers nerfs crâniens : IX,

Livre : Livre L'anatomie des nerfs ; l'anatomie des veines et des artères de Claude Galien, Galien, commander et acheter le livre L'anatomie des nerfs.

Mnémono des nerfs crâniens en nouvelle nomenclature : . on trouve la Veine iliaque, puis l'Artère et enfin les Nerfs... merci Ivan ! (Cécile surtout). Pour mémoriser l'anatomie des ménisques du genou, reprenez CITROEN. le ménisque interne.

8 déc. 2010 . Si les deux sont essentielles à la circulation sanguine, les veines et les artères ont des rôles tout à fait différents, donc un aspect bien différent,.

13 sept. 2017 . Atlas d'anatomie du membre supérieur : schémas de l'épaule, du bras, du . Nerf cutané latéral supérieur du bras · Nerf cutané médial de l'avant-bras .. l'anatomie des veines profondes étant similaire à celle des artères.

Découvrez Oeuvres - Tome 8, L'anatomie des nerfs ; L'anatomie des veines et des artères, Edition bilingue français-grec ancien le livre de Galien sur decitre.fr.

L'anatomie de la main est très complexe comme l'est sa fonction. . par une artère et une veine collatérale interne et externe participant, avec le nerf collatéral,.

4 mars 2008 . L'anatomie des nerfs - L'anatomie des veines et des artères Occasion ou Neuf par Galien (BELLES LETTRES). Profitez de la Livraison Gratuite.

4 mars 2008 . [Oeuvres complètes] / Galien. Œuvres. Tome VIII : L'Anatomie des nerfs. L'Anatomie des veines et des artères. L'Anatomie des nerfs.

13 mars 2013 . Cœur - Anatomie du cœur - Dissection - Echoanatomie. Corrélation ... Le nerf phrénique droit accompagné des vaisseaux phréniques .. entre la veine pulmonaire supérieure gauche et l'artère pulmonaire gauche. Il sépare.

Globe oculaire, nerf optique, glandes lacrymales, artères et veines ciliaires. . Veines, Artère carotide, Crâne, Planche Anatomique Bourgery, Poster Anatomie.

Deux artères coronaires , droite et gauche, naissent de la crosse de l'aorte, . Les veines du cœur rejoignent, en presque totalité, un confluent commun, le sinus.

morphologie et la relation des structures avec les fonctions ou anatomie ... forme une gaine pour les artères, les veines, les nerfs crâniens et les nerfs spinaux.

Les artères de la tête et du cou. 14 Diapos, Dr . Introduction nerfs crâniens, nerfs olfactif et optique . Les nerfs facial (VII) et intermédiaire (VIIb). 8 Diapos Pr.

Professeur d'anatomie à l'Université de Tomsk. . descendait par le côté interne de la jambe ayant en avant d'elle le nerf saphène et la veine saphène. Presque.

Anatomie. Science des corps basée sur la dissection. Alcméon de Crotoné . Cœur : Artères (pneuma), veines (sang qui vient du foie), nerfs (pneuma).

Anatomie et physiologie humaine Modèles et animations en 3D des systèmes du . en 3D du cœur, des artères et des veines du corps humain En savoir plus.

10 janv. 2012 . J'ai décidé de vous partager un bagage inestimable sur l'anatomie de l'ongle. . Comme vous le savez, le sang circule par les veines et les artères (Les . car la main contient également un grand nombre de nerfs sensitifs.

Dans la partie postérieure du cône, l'artère est située en dehors du nerf optique, au-dessus de la veine ophtalmique inférieure qui la sépare du droit inférieur,.

Biologie humaine: Anatomie du corps humain. . Artères et veines. . Les veines et artères sont souvent nommées selon la provenance du sang (veine) ou la ... + 1 nerf. coccygien. le système nerveux. cerveau. cervelet. tronc cérébral.

J'ai quelques difficultés avec l'anatomie du système nerveux, . des trajets (pour le coup ça sera plutôt des trajets de nerfs/veine/artère),.

La connaissance de l'anatomie chirurgicale de la sphère génitale est . essentiels du pénis, soit l'artère dorsale droite et gauche, le nerf dorsal du pénis droit et . ces éléments se situant de part et d'autre de la veine dorsale profonde du pénis.

Anatomie Cardiaque. Pr JF Obadia. –Lyon-. Artères. - Tronc G. - IVA. 1. - Circ. 2. - Droite. 3 . Généralités Structure Cavités Vaisseaux Nerfs Rapports. 1. 2. 3 . –Lyon-. Artères. - Tronc G. - IVA. - Circ. - Droite. Veines. - Grde V. Cor. - Thebesius.

L'anatomie du cheval est la description des parties internes du cheval. . Le sang est acheminé vers le cœur par les veines, et vers la périphérie par les artères. . nerfs moteurs, qui transmettent l'ordre d'agir aux muscles; Des nerfs mixtes, qui.

Le réseau veineux est constitué des veines . Anatomie artistique.

L'anatomie des veines et des artères, L'anatomie des nerfs, Galien, Belles Lettres. Des milliers de livres avec la livraison chez vous en 1 jour ou en magasin.

Anatomie. Le sein normal. Regardez le video de Laura Dodsworth: .. À gauche : irrigation sanguine du sein : les artères (en rouge) et les veines (en bleu) . Ce nerf est responsable de la sensibilité érogène du mamelon et de l'aréole. S'il est.

VETE1342 Anatomie comparée des animaux domestiques - Université catholique de Louvain .. Le plexus sous-zygomatique (nerfs V et VII) s'étale à sa surface. . dorsal du masséter passent l'artère et la veine transverses de la face. L'artère.

139 - Un nouvel outil pour étudier l'anatomie 3D de l'embryon humain : la . de chacune des structures d'intérêt : peau, os, muscles, nerfs, artères et veines.

Anatomie des vaisseaux mammaires. 881. M. GRIMES, H. A. CUMMnEet .. adopté en anatomie vétérinaire, nous étudierons successivement les artères, les veines et .. seaux lymphatiques et les nerfs inguinaux, un remarquable pinceau.

En aucun cas ces schémas d'anatomie ne peuvent remplacer une présence en . Système veineux . 4: Artères pulmonaires. – . 29 : Nerf pneumogastrique (X).

canal optique artère ophtalmique. III nerf oculo-moteur motricité des yeux mésencéphale fissure orbitaire supérieure veines ophtalmiques. IV nerf trochléaire.

La diversité des Traités modernes d'Anatomie, inspire aux médecins que . Artères iliaques communes . Rapports de la veine cave inférieure . Nerf honteux.

Tome VIII : L'Anatomie des nerfs. L'Anatomie des veines et des artères. Hippocrate. 16, Problèmes hippocratiques / texte établi, traduit et annoté par Jacques.

