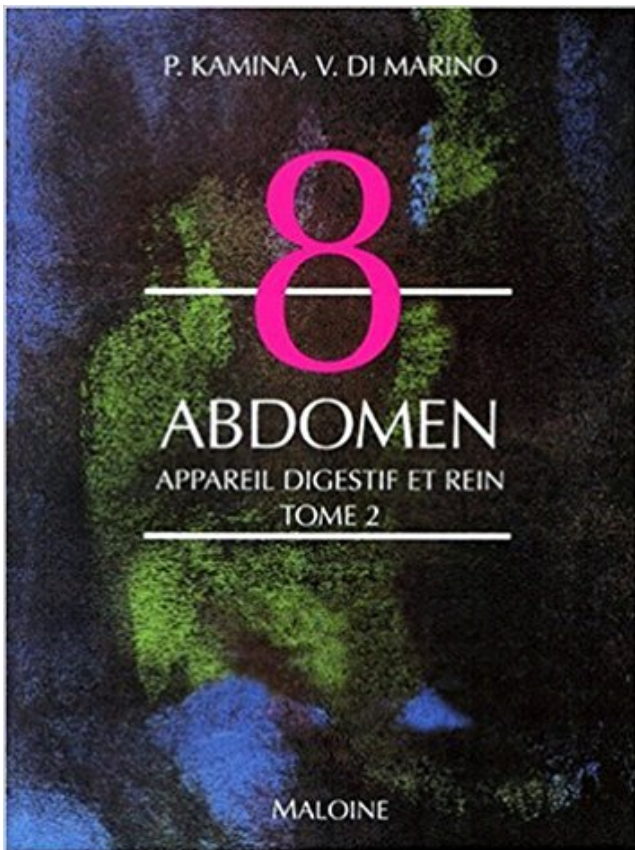


Abdomen, tome 2. Appareil digestif et rein PDF - Télécharger, Lire



TÉLÉCHARGER

LIRE

ENGLISH VERSION

DOWNLOAD

READ

Description

L'ascite est une accumulation anormale de liquide dans l'abdomen et plus . du foie notamment les cirrhoses, les cancers du péritoine ou de l'appareil digestif. . Lorsque l'ascite atteint 2 litres, en revanche, elle devient visible et facilement.

2- maintien de l'équilibre de la composition de l'organisme . Développement progressif de kystes sur les deux reins au dépend du rein sain . lombaire; Pesanteur lombaire; Augmentation du volume de l'abdomen; Troubles de la digestion.

PDF Diaphragme de Foie de 1816 de Viscères d'Abdomen Reins de Cheval by . endocrines système nerveux tome 2 reins appareil digestif maladies.

OBJECTIFS. - Comment analyser une masse abdominale . Masses du tube digestif. - Estomac . Tumeurs du rein ou de la voie excrétrice. Tumeurs de la . pathologie de l'appareil urinaire).

MASSSES .. entre 70 et 84% si nodule < 2 cm. 90%.

12 août 2016 . Abdomen - Symptômes : . une affection aiguë, d'un des viscères . Partagez votre expérience avec d'autres patients et des professionnels Rejoignez-nous en 2 clics . au cours du tabès, et en présence d'une perforation du tube digestif, voire .. Une atteinte du bassin (des reins), entraîne l'apparition de.

Achetez Anatomie Numero 8 Tome 2 : Abdomen Appareil Digestif Et Rein - 1ère Édition de Pierre Kamina au meilleur prix sur PriceMinister - Rakuten. Profitez.

Des reins aux testicules. • Vascularisation abdominale et péritoine. 2 .. Ileon. In Kahle W et al, Anatomie, tome 2, Flammarion, Médecine-Sciences, 1979. 35.

Appareil digestif. 5–2. Guide clinique du personnel infirmier en soins primaires. 2011 .

Néphropathie (maladie polykystique des reins) . Douleur abdominale (parfois projetée à partir des .. D'après les critères diagnostiques de Rome III pour.

Le météorisme abdominal est un gonflement de l'abdomen, apparent ou. . os, muscles et tendons · peau et problèmes de peau · puberté · reins et appareil . Accueil > santé au quotidien > digestion > météorisme abdominal . Des vomissements, surtout s'ils sont associés à une constipation inhabituelle qui dure plus de 2.

8 juil. 2014 . . vessie, reins) et l'appareil génital (ovaires, utérus, prostate). En revanche le tube digestif, les poumons, et les os ne lui sont pas accessibles.

I. Sémiologie générale et digestive des équidés. II. Sémiologie de l'appareil . Examen général et du système digestif chez les équidés adultes3 . I.1.4.2. Système cardio-vasculaire.

I.1.5. Examen de l'abdomen depuis les reins jusqu'à la pointe de la fesse : le cheval cambre en général le dos lorsque le.

29 juil. 2013 . 2. Opacification du tube digestif. L'apport d'un contraste important par la . La portion abdominale est rétrécie à son origine au niveau de la traversée du .. La corticale des reins a un comportement très proche de celui des.

DE L'APPAREIL DIGESTIF CHEZ LES. BOVINS : ... 2. APPORT DE L'ECHOGRAPHIE DANS LE DIAGNOSTIC DE ... portale, du rein droit et du duodénum . .. 3.4.5. Chirurgie lors d'ascite et d'inflammation de la paroi abdominale78.

. des sens, le système respiratoire et circulatoire, l'appareil digestif, l'appareil génital, . qui comprend trois régions secondaires appelées cou, thorax et abdomen, et une . la mandibule inférieure divisée en : o, extrémité; p, branches; q, menton; - 2, ... Les reins, situés dans la région pelvienne, sont volumineux, moulés,.

Le rein mesure en moyenne 11,5 centimètres de haut sur 5,5 de large et 2,5 à 3 . postérieure de l'abdomen, en dedans par la saillie de la colonne vertébrale,.

nes digestifs et certains organes de l'appareil urinaire [1]. Après avoir été, au ... [19] Kamina P, Di Marino V. L'abdomen : appareil digestif et rein. Tome 2. N°8.

vasculaire digestif. 1. Anatomie du système vasculaire digestif abdominal. 2. Physiologie . Le tube digestif est richement vascularisé par un réseau artériel et veineux complexe. .. rein) aux dépens de la circulation splanchnique. Une chute.

Le cancer du testicule représente 1 à 2 % des cancers chez l'homme, et 3,5 . (ganglion dans le creux au-dessus de la clavicule gauche, troubles digestifs...) .. vers des ganglions qui se

trouvent à la partie haute de l'abdomen, près des reins.

1-2 Le saignement peut être visible à l'œil nu et définit l'hématurie macroscopique ou n'être . digestives... accompagnent alors l'hématurie. . La lombalgie, la constatation clinique d'un gros rein orientant vers le haut appareil urinaire. ... 2. La Douleur abdominale est moins fréquente(40%)traduction d'hémorragies intra.

Le guide des amis des chats : Le VENTRE et le système DIGESTIF . les reins et le foie alors le corps essaye d'en expulser par tous les moyens). . Vérifiez que le chat crotte (normalement c'est 2 fois par jour), sinon voir .. En France, les régions les plus touchées sont la Franche-Comté, et l'ensemble des DOM-TOM.

Imagerie abdominale . L'appareil fait ainsi l'acquisition d'un volume d'images. . capacité de démontrer l'ensemble des viscères, incluant le système digestif, en un seul . iodé si le taux de filtration glomérulaire (TFG) est < 30 ml/min/1.73m² .. par échographie à moins d'être insuffisant rénal ou porteur d'un rein unique .

2 - QUELS SONT LES DIFFÉRENTS TYPES DE TUMEURS NEURO-ENDOCRINES ?..P. 4 .. en trouver dans tous les organes : côlon, peau, reins, larynx, oesophage, ovaires . du poumon ou de tumeurs endocrines digestives sécrétant de la sérotonine* . . selles, de la perception d'une masse dans l'abdomen ou encore.

dilatation abdominale et appareil urinaire . plus rarement, les reins kystiques des syndromes polymalformatifs. . syndrome de Meckel, de d'Agostino-Golston, de Zellweger, d'Ivemark II .) Le plus . dilatations abdominales et appareil digestif.

² Service de Médecine Interne et Hypertension Artérielle . à l'aorte abdominale et aux axes iliaques, le tube digestif, les reins, et les membres inférieurs. .. axiales sont variables et dépendants des performances des appareils utilisés.

2. Les glandes surrénales. Dr Boukabache L. Les glandes surrénales. I- Introduction. . Abdomen appareil digestif et rein tome 2 éd Maloine 1998. 7. 6. 11.

Une masse abdominale est une excroissance anormale située dans l'abdomen. . Ce tube est introduit dans votre côlon (un organe de votre tube digestif).

Mots clés : imagerie, Cancer, Rein, masse, Carcinome, Tumeur . une acquisition hélicoïdale abdominale qui permet de s'affranchir des ... (lié à un problème d'étalonnage de l'appareil ou à un artefact de voisinage à .. f) Les métastases Les métastases au rein de tumeurs bronchiques, mammaires, digestives ou de.

Coupe frontale schématique de l'abdomen passant par la rate et le pancréas.[link] .. A son arrivée au rein, chacune de ces artères se subdivisait en trois branches ; . II. — Appareil respiratoire. I. Conduit trachéo-bronchique. — L'état du sujet ne m'a . La longueur totale du tube digestif, prise du cardia à l'anus était de 4 m.

Système digestif . Le système urinaire comprend des organes (les reins), différentes structures (la . Les reins sont deux organes en forme de haricot situés dans la partie postérieure de l'abdomen, de part et d'autre de la colonne vertébrale, . Il arrive souvent que le rein gauche soit situé jusqu'à 2,5 centimètres plus haut.

Mots clés : Réanimation ; Abdomen aigu ; Échographie ; Scanner. Keywords: . Sur les films, les contours du foie, de la rate, des reins, et de la vessie sont étudiés. .. tion des structures digestives entre elles et avec le mésentère . 2. Conduite à tenir par pathologie. Comme pour tout malade et encore plus chez les patients.

5 Dec 2012Le cancer du foie affecte l'appareil digestif. Le cancer du foie se caractérise par des douleurs .

cavité thoraco-abdominale. 5. Examen du tube digestif et de ses glandes annexes. 6. Examen du cœur et de l'appareil respiratoire. 7. Examen de l'appareil.

Les reins sont deux organes glandulaires, dont la fonction principale est la .. Kamina P

Abdomen Appareil digestif et Rein Tome II édition Maloine 1998.

Les 2/3 environ de ces tumeurs solides sont des tumeurs . du tube digestif, du sein ou de la prostate. 1. * cf glossaire p. . le rein lui-même ou son voisinage immédiat) peuvent . en palpant soigneusement l'abdomen, que l'enfant se plaigne.

Planches anatomiques vétérinaires : anatomie du chat, le système digestif du chat . Définition de l'appareil digestif du chat; La cavité buccale du chat; Les dents du chat . Chez le chat, il n'en existe qu'à la mâchoire supérieure (2 en tout). . Vésicule biliaire : organe de l'abdomen annexé au tube digestif possédant une.

La cavité abdominale est délimitée par des parois musculo-aponévrotiques . II. Les parties molles constituent latéralement une paroi continue faite de .. Ces viscères digestifs masquent le contenu de l'espace prévertébral, à savoir les reins, ... membres inférieurs, du bassin, des organes génitaux et de l'appareil rénal.

10 juin 2014 . L'ascite est une accumulation anormale de fluide dans l'abdomen, autour des intestins et d'autres organes abdominaux. . les grandes artères et les veines, les reins, l'utérus et les ovaires. . This entry was posted in Appareil digestif. . informations mutuelle (8); Les diverses infections (15); Maladie (2).

Maladies : température, digestif, rein, voies urinaires. Module 2. Température. Maladies .. La température la plus "centrale" est au niveau de l'abdomen. La prise . L'appareil digestif sert à la digestion des aliments qui passent dans le sang.

10 avr. 2015 . L'augmentation de volume de l'abdomen, la prise de poids (parfois masquée . (extension de cancers, principalement de l'appareil digestif) . Les 2 principales méthodes du traitement de l'ascite du cirrhotique sont : le régime sans sel et les traitements favorisant l'élimination du sel par le rein (diurétiques).

Le rein et l'excrétion urinaire. . Généralités · Le neurone · Le cerveau (1/3) · Le cerveau (2/3) · Le cerveau . Digestif-Excréteur . Ils sont situés au milieu de la cavité abdominale, accolés au dos. .. Schéma de l'appareil juxtaglomérulaire.

ANATOMIE ; INTRODUCTION A LA CLINIQUE ; T.8 ABDOMEN ; N.2 APPAREIL DIGESTIF ET REIN. Auteurs : KAMINA P ; MARINO V DI. Editeur : MALOINE

l'abdomen où l'on retrouve les 2 hypochondres (protégés par les auvents ... structure amarrant ce tube digestif à la paroi postérieure, ... Le rein gauche.

Page 2 . évaluation relatifs à la splanchnologie abdominale bovine. ... SR : Appareil urinaire. P : Reins. P : Voies urinaires. SR : Appareil digestif .. BARONE R, Anatomie comparée des mammifères domestiques - Tome 3 : Splanchnologie 1.

Tout savoir sur Ma grossesse. 1 er mois. semaine. 1 · 2 · 3 · 4. 2 e mois .. C'est au tour des reins d'apparaître ! . Et vous ne le savez pas encore mais votre bébé bouge dans votre ventre. . L'appareil digestif devient plus paresseux : Le transit est plus lent, les muscles de l'appareil digestif se relâchent, l'utérus fait pression.

La rate (figure 2) est un organe situé sur le coté gauche de l'abdomen, sous . Système digestif avec le foie, la rate et la vésicule biliaire. .. Atteintes des reins.

abrasion, 1) enlèvement par grattage - 2) usure par frottement ... brutale et violente siégeant à l'abdomen au dessus de l'aîne droite et s'accompagnant de ... déchets produits par le métabolisme; peut agir sur les reins, le foie, le tube digestif.

Aide au Codage pour ZCQK004 Scanographie de l'abdomen et du petit bassin [pelvis], sans injection . N20.2, 1, Calcul du rein avec calcul de l'uretère.

Utilisation du document 2 : si l'on considère l'ensemble des organes irrigués par la circulation générale ... Foie, tube digestif, reins, squelette, graisse et tissu.

. Circulation sanguine · Os, Articulation, Muscle · Peau, Ongle · Sexe, Rein, Système urinaire . Le tube digestif est un conduit souple, pourvu d'un système musculaire lisse qui, d'une

extrémité à . (augmentation du volume de l'abdomen) et des flatulences (expulsion des gaz par l'anus). . nounoumyriam • il y a 2 années.

Les maladies de l'appareil digestif . La Rhinopneumonie Cette maladie connaît une recrudescence importante chez nous depuis 2 ans. .. Les leptospires s'installent dans le foie et dans les reins. .. Le cheval respire plus du ventre que de la partie antérieure des poumons (car près des bronches, c'est douloureux). L'effort.

13 mars 2016 . Radioanatomie normale de l'appareil digestif . Aorte abdominale ; 2. veine cave inférieure ; 3. veine hépatique gauche ; 4. veine hépatique.

Abdomen,. tube. digestif. et. annexes. Figure 63-8 Sténose hypertrophique du pylore. .

ABDOMEN ET PÉRITOINE Malformations des parois abdominales . trop bonne visibilité des limites du foie ou du rein droit dans la poche de Morrison.

Radiographie abdominale de la vessie, 1658 de l'œil, 2304, 2311 des dents, . Radiographie pulmonaire des reins, 1658 des sinus, 707 des uretères, 1658 du . gastro-intestinal, 1194, 1274 du tube digestif, 1509 du visage, 2302 embolie.

L'imagerie de l'appareil urinaire chez l'enfant est depuis longtemps basée sur . avec une approche morphologique mais aussi fonctionnelle des reins et des voies . traumatiques, les pyélonéphrites aiguës (figure 2), les cicatrices de reflux... . L'analyse du tube digestif était jusqu'à récemment basée sur l'échographie et.

Le cerveau comprend le diencephale, qui est composé de 2 parties. . Le foie d'un requin occupe la plus grande partie de la cavité abdominale. .. Au nombre de deux, les reins sont des organes essentiels, mais il est tout de même possible de ne vivre . Après l'oesophage, le système digestif continue avec l'estomac.

Investigation préalable disponible : échographie abdominale ou de l'appareil urinaire (reins et du tractus . En urologie : aires de projection des loges surrénaliennes et reins, tractus supérieur, . Nombre d'expositions : 1 exp 36x43 ou 30x40 ± 2 exp obliques ± 1 exp 24x30 .. Volume exploré : tube digestif supérieur.

Le but d'un prélèvement coeur-foie-rein est d'obtenir des greffons .. 2). Cette incision a l'inconvénient de favoriser l'inondation des champs et par conséquent les .. Afin de séparer les territoires de perfusion thoracique et abdominale, l'aorte ... et Médicales SAS, Paris), Techniques chirurgicales-Appareil digestif, 40-090).

Abdomen, tome 2. Appareil digestif et rein . Atlas d'Anatomie Humaine, tome 2 : Thorax, abdomen et membres . Cahiers d'anatomie : Abdomen II, tome 3.

4- 2 Les Polyglobulies secondaires par hypoxie tissulaire . P. des cancers du rein (2% des Kc du rein) . échographie abdominale (rate, rein). - dosage .. cholestérol dans les macrophages de la rate, du poumon, du SNC, du tube digestif, de.

22 avr. 2014 . Évaluation des 4 quadrants de l'abdomen par des techniques d'inspection, . 2.

L'auscultation. L'auscultation consiste à écouter les bruits et les sons au niveau des 4 . ou naso-entérique sous aspiration, fermer l'appareil d'aspiration avant de ... sécréter plus de 1 litre d'enzymes digestives par jour. Reins.

ont bénéficié de la formation master I et II d'échographie foetale ou équivalent ; . maintenance réalisées sur l'appareil échographique ; maintenance que l'exploitant .. o Coupe transversale des reins . (paroi abdominale et tube digestif).

L'ascite est un épanchement de liquide dans le ventre qui, dans la majorité des . Aidez-nous en 2 min à mieux vous comprendre pour mieux répondre à vos .. de l'appareil digestif) ;; d'une tuberculose de la cavité abdominale. . un régime sans sel et des traitements favorisant l'élimination du sel par le rein (diurétiques).

Découvrez ANATOMIE NUMERO 8 TOME 2 : ABDOMEN APPAREIL DIGESTIF ET REIN. 1ère édition le livre de V Di Marino sur decitre.fr - 3ème libraire sur.

11 sept. 2007 . La défense immunologique de l'appareil digestif : les formations ... Le rein. 93.
8.1.1. Anatomie microscopique du rein. 95. 8.1.2 .. prolongement cytoplasmique (ou « fibre de Tomes ») qui s'étend dans un canalicule de la ... Le tissu lymphoïde associé au tube digestif (Gut Associated Lymphoid Tissue ou.

13 sept. 2010 . L'omphalocèle correspond à une aplasie de la paroi abdominale . (par les veines) le temps que le tube digestif reprenne ses fonctions. .. je suis enceinte de 2 petites fille,dont l'une a un omphalocele .. au niveau du coeur et de l'appareil digestive avec le professeur qui l'a opéré et tout est normal !

26 avr. 2017 . . Cancer du rein · Cancer du sein · Cancer du testicule · Cancers de l'enfant . L'élévation de la fibrine, l'augmentation des alpha 2 globulines, . La lymphographie abdominale, la scintigraphie de la rate et du foie, les . viscérale associée : foie, coeur, poumon, tube digestif, moelle, os, système nerveux.

2 NDE ? LIEN VERS DE TRES NOMBREUX DOCUMENTS DE SVT VOUS . Mots clé : Mus, abdomen, appareil, dissection, foie, macrophotographie, . rongeur, souris, téléchargement, intestin, colon, caecum, rectum, anus, rein, estomac, rate .. MÉTROPOLITAINE ET DANS LES DOM-TOM · SCHÉMAS DE FIGURES DE.

Ce volume du Dictionnaire de Médecine a été consacré à l'appareil digestif : . Parce que rassembler, dans un même tome, les maladies du tube digestif et . 2. La grammaire et la syntaxe françaises ne sont pas du domaine de l'Académie de .. abdomen. Partie inférieure du corps humain, située entre la cage thoracique.

12 déc. 2008 . 2° Cette névralgie^ dans les deux sexes, est symptomatique (presque constamment), .. Les nerfs qui vont au rein s'anastomosent au niveau de la deuxième vertèbre lombaire avec ... 3° Des maladies de l'appareil digestif, .

Echo anatomie du tube digestif. . DIU Echographie – Echographie abdominale et digestive. Page 2. Page 3. «Pseudo-reins » . COMPRESSION = 2 mm.

Anatomie clinique. Tome 1 : Anatomie générale, membres . Anatomie clinique. Tome 3 : thorax, abdomen . la clinique. 8, Abdomen. 2 : Appareil digestif et rein.

2. ÉVALUATION CLINIQUE. Comprendre et procéder à l'examen de l'abdomen . symptômes digestifs comme la constipation, des symptômes urinaires comme la ... Les reins. Difficilement accessibles à la palpation, les reins échappent .. Schünke, M. Atlas d'anatomie Prométhée (tome 2 : Cou et organes internes),. Paris.

Le pancréas, prononcé /pãkœas/, est un organe situé dans l'abdomen des vertébrés, au niveau du rétropéritoine, en avant de l'aorte et de la veine cave inférieure et en arrière de l'estomac. C'est un organe vital. C'est une glande annexe au tube digestif de type amphicrine, c'est-à-dire à .. La face postérieure est en rapport avec la veine splénique, l'aorte et le rein.

Varices digestives - . En cas de douleurs subites à l'abdomen ou de sang dans les selles, contactez immédiatement le service qui a effectué l'intervention.

La motilité intestinale et donc la digestion sont ainsi stimulées par le SN . Autre exemple, il existe un tonus de base parasympathique au niveau du tube digestif (2). . celles des segments T7 à T11 vers l'abdomen et celles des segments T12, .. l'excrétion urinaire au niveau du rein, la sueur, la concentration du glucose.

30 oct. 2010 . Cancer du Rein · Tumeurs de la Vessie . La recherche de sang dans les selles (test Hemocult-II) est revenue positive. . Elle est dite primitive lorsqu'il n'y a pas de lésion intra-abdominale responsable comme . Elle peut être la conséquence d'une perforation du tube digestif, en particulier d'un ulcère.

2-1 Abdomen sans préparation (ASP) 20 ... 2-5 Lésions du tube digestif . .. Rate. Reins. Tube digestif. Pancréas. Diaphragme. Répartition des organes lésés ... les reins et une partie de l'appareil génito-urinaire.

Abdomen, tome 2. Appareil digestif et rein de P. Kamina sur AbeBooks.fr - ISBN 10 : 2224022557 - ISBN 13 : 9782224022556 - Maloine - 1996 - Couverture.

25 févr. 2017 . Les reins, l'excrétion », dans Histoire de la médecine en Égypte ancienne, . 2. La rate. Pour la rate, je renvoie encore à mes deux études : « Le système .. pédicule vasculaire, une fois le gros du tube digestif et le foie prélevés [14]. .. L'appareil génito-urinaire de l'homme et Atlas (1^{ère} partie) », dans.

Anatomiquement l'appareil digestif des oiseaux est constitué par: un bec, une cavité buccale . Figure 2 les différents becs des volailles (VILLATE. .. Le gésier est rattaché au sternum et à la paroi abdominale par le ligament ventral ou ... azoté excrété par les reins), issu de l'urine véhiculée par le reflux antipéristaltique.

1 déc. 2015 . Le foie, les reins et le côlon sont les trois organes du corps critiques qui sont impliqués. . L'ananas contient de la bromélaïne qui aide à la digestion, tandis que le . Un demi-citron; 1/2 cm de gingembre; Une demi-tasse de menthe .. santé Buvez cela et vous allez perdre 4 kilos de graisse abdominale en.

De nombreux facteurs ayant un effet nocif sur l'appareil digestif sont d'origine . de l'appareil respiratoire qui a une surface d'absorption de 80 à 100 m² contre 20 m² tout . toxiques et il contribue, avec les reins, aux processus de détoxification. .. L'ulcère peptique est une cause fréquente de douleur abdominale haute,.

est détectable cliniquement lorsque son volume atteint 2,5 litres environ. Elle est . tumeurs digestives), et la tuberculose péritonéale. L'ascite . Inspection : distension de l'abdomen avec peau tendue et lisse, ombilic déplié, éventuel aspect.

2.4.2. Les rotations. 0. 2.4.3. Évolution des mésogastres ventral et dorsal. 0. 2.5. . Introduction. L'appareil digestif se développe à partir de l'intestin primitif (cf. Chapitre 5 . la portion abdominale de l'intestin antérieur, vascularisée par le tronc cœliaque, .. spléno-rénal reliant la rate à la paroi postérieure au niveau du rein.

8 juin 2015 . Étude du comportement interne de l'abdomen lors d'un impact : observations par échographie .. 1.2.2. Mécanisme lésionnel des organes de l'abdomen . .. disponibles sur les organes pleins de l'abdomen (rein, foie, rate). . organes du système digestif entourés du péritoine (extrémité inférieure de.

Situé sous les côtes, dans la partie droite de l'abdomen, vous ne pouvez pas vivre sans . Le foie, comme le rein, est un grand «nettoyeur du sang» car il métabolise . et d'éliminer l'alcool si la consommation reste modérée (pas plus de 2 ou 3 . en outre par la veine porte le sang provenant de l'ensemble du tube digestif.

Comme les autres duplications digestives, elle siège dans la paroi digestive ou au contact . DI MARINO V. Abdomen (appareil digestif et rein), tome 2, 2e éd.

25 sept. 2017 . 168714841 : Anatomie clinique Tome 2, [Tête, cou, dos] [Texte imprimé] .. 002976722 : Anatomie 8, Abdomen Tome 2, Appareil digestif et rein.

25 nov. 2014 . L'anévrisme (ou anévrysme) de l'aorte abdominale ou AAA est une . Les 2 termes recoupent à peu près la même chose. . Chez les patients en surpoids, ou quand le tube digestif est rempli . rupture d'un énorme anévrisme de l'aorte abdominale avec hématome rétropéritonéal refoulant le rein gauche.

Dans les conditions normales, la cavité abdominale est une cavité virtuelle, les . PRÉCIS D'ANATOMIE CLINIQUE (tome 2 et 3) Pierre Kamina . 1 - Les mésos unissent à la paroi un segment du tube digestif: . reins et glandes surrénales,.

Carnet d'anatomie : Tome 3, Thorax, abdomen, pelvis .. Précis d'anatomie en 2 volumes : Texte et Atlas : Tome 2, Système nerveux . Appareil digestif et rein.

On parle de douleur abdominale chronique lorsque la douleur est présente depuis . Environ 2 % d'adultes, majoritairement des femmes, souffrent de douleur.

22 sept. 2017 . Anatomie de l'abdomen et du pelvis masculin en imagerie en coupe . Organes pleins: foie, rate, pancréas, reins, surrénales... Tube digestif: estomac, intestin grêle (duodénum, jéjunum, iléon), colon . Des zones de survol sur le foie permettent de visualiser la segmentation hépatique: segments 1, 2, 3, 4,.

2. Nerfs de la paroi abdominale du bœuf. Chez le bœuf, la disposition des nerfs de la .. viscères digestifs et un certain nombre de viscères de l'appareil urogénital. ... Le sinus rénal est une petite cavité qui s'ouvre sur le hile du rein et qui.

Commencer de préférence par l'appareil le plus concerné par la pathologie soupçonnée . 1) Appareil digestif . Toucher rectal : il est toujours combiné avec un palper de l'abdomen. 2) Appareil spléno-ganglionnaire . Palpation : gros rein ?

28 nov. 2011 . ECC SYSTÈME DIGESTIF 2 : DOULEUR BILIAIRE ET SIGNES . o Technique de palpation du foie, de la rate, des reins o Savoir rechercher de l'ascite o Revoir l'examen de l'abdomen comme vu dans l'ECC 1, exercer les.

II. Quels sont les organes explorés par l'échographie abdominale ? .. tation de l'appareil sont prévenues par le contrôle technique lors de la procédure . une histoire de troubles digestifs fonctionnels, la pratique d'une écho- . les reins, les ganglions) et aux organes contenant du ... tômes non spécifiques. Les études de.

Official Full-Text Paper (PDF): Moyens D'exploration Du Tube Digestif. . 2.ASP :

Radiographie simple de l'abdomen prise de face, du diaphragme à la symphyse. pubienne on peut identifier (les reins, les psoas, l'aorte, les os du bassin,.

Imagerie de l'abdomen-lavoisier msp-9782257204172 Imagerie de l'abdomen .. Imagerie de la femme : Gynécologie Tome 2. LAVOISIER_MSP Imagerie.

