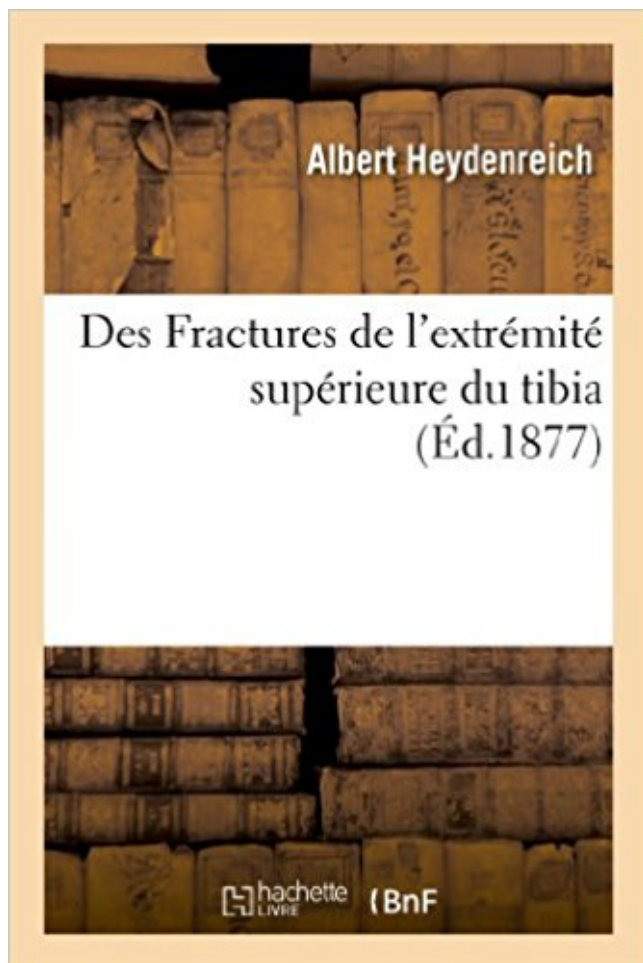


Des Fractures de l'extrémité supérieure du tibia PDF - Télécharger, Lire



TÉLÉCHARGER

LIRE

ENGLISH VERSION

DOWNLOAD

READ

Description

Des Fractures de l'extrémité supérieure du tibia, par Albert Heydenreich,...
Date de l'édition originale : 1877

Ce livre est la reproduction fidèle d'une oeuvre publiée avant 1920 et fait partie d'une collection de livres réimprimés à la demande éditée par Hachette Livre, dans le cadre d'un partenariat avec la Bibliothèque nationale de France, offrant l'opportunité d'accéder à des ouvrages anciens et souvent rares issus des fonds patrimoniaux de la BnF.

Les oeuvres faisant partie de cette collection ont été numérisées par la BnF et sont présentes sur Gallica, sa bibliothèque numérique.

En entreprenant de redonner vie à ces ouvrages au travers d'une collection de livres réimprimés à la demande, nous leur donnons la possibilité de rencontrer un public élargi et participons à la transmission de connaissances et de savoirs parfois difficilement accessibles. Nous avons cherché à concilier la reproduction fidèle d'un livre ancien à partir de sa version numérisée avec le souci d'un confort de lecture optimal. Nous espérons que les ouvrages de cette nouvelle collection vous apporteront entière satisfaction.

Pour plus d'informations, rendez-vous sur www.hachettebnf.fr

Les fractures suivent la direction de ces travées dans la majorité des traumatismes. Fig. 3. Orientation des travées spongieuses de l'extrémité supérieure du tibia.

Cette fracture nécessite d'être . Double fracture tibia péroné : la.

Pour ce qui concerne l'extrémité inférieure du fémur et l'extrémité supérieure du tibia, il n'est pas rare que la fracture soit multiple et ouverte en raison du.

16 sept. 2013 . LES FRACTURES LES FRACTURES ARTICULAIRES DU . l'extrémité supérieure du tibia l'extrémité supérieure du tibia la rotule. la rotule.

Fracture plateau tibial; Fracture plateau tibial gauche; Fracture plateau tibial droit; Fracture inter-condylienne genou; Fracture extrémité supérieure tibia; Fracture.

fractures complexes du tibia proximal avec la plaque LCP. 4.5/5.0 pour tibia proximal ou . L'extrémité effilée de la plaque facilite son insertion sous- musculaire.

10 janv. 2011 . L'hématome fracturaire est issu des extrémités osseuses et des tissus mous ... en rééducation. ▫ Fracture extrémité supérieure du tibia.

L'extrémité supérieure du tibia vue par dessus montre la glène tibiale interne concave d'avant en arrière et . séquelles de fracture ,. - séquelles de lésions.

Les fractures de l'extrémité proximale du tibia. Classifications, traitements et séquelles. Service de Chirurgie Orthopédique – Pavillon T,. Hôpital Edouard Herriot.

Il est de règle de tracter sur l'os du tibia lors d'une fracture de jambe en mettant en . Par exemple, pour les fractures de l'extrémité supérieure du fémur, une.

de la fracture épiphysaire après l'avoir fixée provisoirement par des broches En effet ... Plaque bituberositaire pour extrémité supérieure de tibia. Proximal tibial.

La fracture de jambe survient lors d'un traumatisme violent, chute, choc direct . extrémité supérieure de jambe, face externe extrémité inférieure de jambe), sous . pose le matériel d'ostéosynthèse : le clou tibial descendant sous la fracture,.

Chaque fracture est différente selon le mécanisme lésionnel (choc direct, indirect), les éventuelles . radiographie de fracture de l'extrémité supérieure du tibia.

Fractures de l'extrémité supérieure du fémur-Traitement. JURY. Mr. ... l'extrémité supérieure du tibia dont un trait au moins divise le cartilage articulaire (21, 42).

À l'extrémité supérieure, le tibia s'articule avec le péroné (ou fibula) et le fémur, . de la jambe peut être due à une fracture du tibia ou du péroné (ou fibula).

Définitions de fracture de l'extrémité supérieure du tibia, synonymes, antonymes, dérivés de fracture de l'extrémité supérieure du tibia, dictionnaire analogique.

Introduction La reproductibilité des classifications des fractures des plateaux tibiaux de

Schatzker et al. Fractures articulaires de l'extrémité supérieure du tibia.

Associées à une fracture du tibia, elles ne nécessitent aucun traitement. Les fractures de l'extrémité supérieure du péroné sont en général associées à des.

Ibrahim T SANGARE ; Etude épidémiologique, clinique et thérapeutique des fractures de l'extrémité supérieure du tibia ; Thèse médecine 2007. LAPORTE.

Les fractures de l'enfant, même si elles ont des points communs avec celles de l'adulte. Ces cartilages siègent à chaque extrémité des os long (humérus, fémur, tibia...). Extrémité supérieure de l'humérus : bandage pendant 3 à 4 semaines.

Le Huec; Fractures articulaires récentes de l'extrémité supérieure du tibia. Conférence d'Enseignement. Cah. Ens. S.O.F.C.O.T. n. Conférence d'Enseignement.

Prothèse de genou comprenant un plateau tibial (2) destiné à être ancré dans l'extrémité supérieure du tibia, sur lequel est rapporté un insert (1) destiné à.

Les fractures du plateau tibial entraînent une perte de la congruence. 5- Duparc J, Ficat P: Fractures articulaires de l'extrémité supérieure du tibia. Rev. Chir.

Ostéotomie tibiale de valgisation - Chirurgie orthopédique Docteur Mourad Kassab.

l'extrémité inférieure du fémur s'articule avec l'extrémité supérieure du tibia pour le genou. Il s'agit donc d'une fracture contrôlée, du tibia uniquement, qui nécessite.

Des Fractures de l'extrémité supérieure du tibia, par Albert Heydenreich, . Date de l'édition originale: 1877 Ce livre est la reproduction fidèle d'une oeuvre.

Les fractures de l'extrémité supérieure du tibia sont fréquentes. Ces fractures articulaires intéressent principalement le plateau tibial externe (75 % des cas).

18 avr. 2017. FRACTURES DE L'EXTRÉMITÉ SUPÉRIEURE DU TIBIA. Mécanisme A/ Mécanisme de compression axiale verticale 1 - en rectitude : fracture.

L'extrémité supérieure du tibia est formée d'un plateau, de deux tubérosités ... La fracture de la rotule est la plus fréquente des fractures du genou en milieu.

L'extrémité inférieure, beaucoup moins volumineuse que la précédente, offre, . directes, les fractures isolées du corps ou de la partie supérieure du tibia, sont.

Fracture extrémité supérieure humérus (épaule). ▽ Fracture humérus ... et le péroné. La fracture concerne le tibia seul ou avec le petit os associé (le péroné).

L'un de nous a vu chez un adulte une fracture de l'extrémité supérieure du tibia guérir sans difformité par le repos et la simple application d'un bandage roulé.

Classification en fonction du mécanisme - compression axiale - fracture bi-tubérositaire - fracture spino-tubérositaires externe et interne - compression latérale.

Dispositif de synthèse des fractures de l'extrémité supérieure du fémur .. du genou et l'accélération mesurée à l'extrémité supérieure du tibia sont enregistrées.

Photo : radio, fracture déplacée de la tubérosité tibiale antérieure. (A. Eid). • Les lésions . Les traumatismes du membre supérieur. Il faut retenir : . o Fracture de l'extrémité inférieure du radius + cubitus : sont très fréquentes avec plusieurs.

L'un de nous a vu chez un adulte une fracture de l'extrémité supérieure du tibia guérir sans difformité par le repos et la simple application d'un bandage roulé.

Duparc J, Ficat P (1960) Les fractures articulaires de l'extrémité supérieure du tibia. Rev Chir Orthop 46: 399-486 2. Duparc J (1975) Les fractures articulaires de.

Fractures extra-articulaires intéressant les 2 os de la jambe,. • Fractures fréquentes surtout 18-40 ans. • Augmentation des AVP . mécanisme indirect par torsion,. • Siège tibia inférieur, fibula supérieur ... Fr. des extrémités. – Le fixateur.

les diagnostics faciles (fractures déplacées, luxations non réduites) : il s'agit par ordre de fréquence des fractures de l'extrémité supérieure du tibia, des fractures.

La fracture du plateau tibial est une fracture au niveau de l'extrémité supérieure du tibia. Il y a

une fracture au niveau du cartilage, c'est une fracture articulaire.

Il s'élargit à ses deux extrémités pour augmenter les surfaces d'articulation et de transfert du poids corporel. L'extrémité supérieure (proximale) du tibia doit son.

Une fracture de l'extrémité distale du tibia dont les traits de fractures s'étendent à l'articulation tibio-talaire est définie comme une fracture du pilon tibial.

Fractures extrémité supérieure du tibia. Différents types de fractures : - fracture tassement : enfoncement d'une partie du plateau tibial dans la diaphyse - fracture.

Radiographies simples de face et de profil. – Intérêt du scanner +++ pour apprécier le déplacement articulaire fractures de l'extrémité supérieure du tibia.

Résumé. Les auteurs ont revu 110 fractures de l'extrémité supérieure du tibia traitées par ostéosynthèse en urgence. Après un bref rappel technique, la série est.

29 juin 2012 . Les fractures des plateaux tibiaux sont des lésions traumatiques plutôt . entre l'extrémité inférieure du fémur et l'extrémité supérieure du tibia.

FRACTURES DE L 'EXTREMITÉ SUPERIEURE DU FEMUR (1) Epidémiologie . Ouverture cutanée fréquente dans les fractures du tibia (qui est sous-cutané).

Les fractures de l'extrémité supérieure du péroné, sont le plus souvent accompagnées de fracture supérieure du tibia, et plus précisément des plateaux de.

Extrémité inférieure - Fémur - Fracture supracondylienne. Fracture unicondylienne Fracture sus et intercondylienne . 3/ L'extrémité supérieure du tibia .

La fibula (ou péroné dans l'ancienne nomenclature) est un os constituant la partie latérale du squelette de la jambe. Articulé avec le tibia à ses deux extrémités, et avec le talus (l'astragale) à .. dans son tiers supérieur au ligament tibio-fibulaire (ex péronéo-tibial) inférieur et antérieur ;; dans son tiers moyen au ligament.

Aide au Codage pour S821 Fracture de l'extrémité supérieure du tibia - CCAM et CIM10 en Français. Site gratuit de codes CIM-10 et CCAM, compatible AMELI,.

Les fractures des plateaux tibiaux restent un problème fréquent de traumatologie. . L'extrémité supérieure du tibia est étalée transversalement et déjetée.

FRACTURE de l'EXTREMITÉ SUPERIEURE du TIBIA. Etiophysiopathologie. Mécanisme : Le + souvent, par compression latérale (60%). Direct : le piéton qui se.

1/ les fractures de l'extrémité supérieure du tibia; - fracture enfoncement séparation du plateau tibial externe fréquemment associée à d'importantes lésions.

Les ostéotomies complexes de l'extrémité supérieure du tibia dans . traitement consiste à passer dans le trait de fracture, exciser la fibrose et fixer la fracture en.

Une radiographie immédiate éliminera une fracture et le bilan précis sera ensuite apporté . Il s'agit le plus souvent de fracture de l'extrémité supérieure du tibia.

Des Fractures de l'extremite superieure du tibia. Front Cover · Albert Heydenreich. V. Adrien Delahaye et Cie., 1877 - 128 pages.

Incidence fonctionnelle d'une fracture de l'extrémité supérieure du tibia et du col de la fibula gauche chez un paraplégique.

Les fractures de l'extrémité supérieure du tibia; ce sont les fractures des plateaux tibiaux , les fractures des massifs des épines tibiales ou s'insèrent les.

6 - Fractures de l'extrémité supérieure du fémur · 7 - Lésions . Le tibia et le péroné sont unis par la membrane interosseuse et par un système ligamentaire au niveau des articulations péronéotibiales supérieure et inférieure. La fracture isolée.

16 sept. 2009 . Des Fractures de l'extrémité supérieure du tibia, par Albert Heydenreich,. -- 1877 -- livre.

Fractures de l'extrémité supérieure du tibia. cours 2ème année P.Gautier. cours 2ème année

P.Gautier. Classification en fonction du mécanisme. Fracture.

Traductions en contexte de "du tibia" en français-anglais avec Reverso Context : inflammation du tibia, crête du . Fracture du tibia et péroné de type 3, avec déplacement complet. . sur la face postérieure de l'extrémité supérieure du tibia.

articulaire de la rotule ou du plateau tibial. © 2009 Elsevier Masson SAS .. en jeu, comme les fractures de l'extrémité supérieure du fémur, le pronostic vital (Fig.

Les fractures du col du fémur désignent dans le langage commun toutes les fractures de l'extrémité supérieure du fémur. Sommaire 1 Incidence 2 Anatomie 3.

14 oct. 2014 . Fractures de l'extrémité supérieure du tibia. Classification en fonction du mécanisme. Compression axiale. Fracture bitubérositaire Fr.

Les fractures de l'extrémité supérieure du tibia sont définies comme une solution de continuité de la métaphyse et de l'épiphyse supérieure du tibia. dont le ou.

prepECN prépare les étudiants aux ECN de médecine avec des supports pédagogiques multiples : fiches, référentiels, conférences, ECNi Blanches .

L'un de nous a vu chez un adulte une fracture de l'extrémité supérieure du tibia guérir sans difformité par le repos et la simple application d'un bandage roulé.

Fracture de la malléole interne droite, près de sa base et du péroné, à deux pouces et demi au dessus de son extrémité supérieure. . fortement tournée en dehors , et que l'extrémité inférieure du tibia fait en dedans une saillie très-marquée.

11 Quels sont les principes du traitement d'une fracture du plateau tibial externe d'un sujet de 30 ans, comprenant séparation et enfoncement ? Le traitement est.

24 nov. 2011 . Fracture du plateau tibial – Tibial plateau fracture. ✓ .. une fracture comminutive de l'extrémité supérieure de l'ulna et de la diaphyse, des.

Cet article décrit les fractures de la région du genou : fémur distal, tibia . Chez les femmes, ce risque est supérieur à celui de présenter une néoplasie. .. Hoffmeyer P, Peter R, Fritschy D.

Fracture de l'extrémité inférieure du fémur de l'adulte.

Au premier abord, je soupçonnai l'existence d'une fracture de l'extrémité . par sa face postérieure sur la surface articulaire de l'extrémité supérieure du tibia,.

Etude épidémiologique, clinique et thérapeutique des fractures de l'extrémité supérieure du tibia. Thèse médecine 2007. Ibrahim T SANGARE. 1.

Décollement épiphysaire de l'extrémité inférieure du tibia : Le trait de fracture emporte l'épiphyse tibiale et une partie de la métaphyse. • chroniques . antéro-supérieure,. Décollement apophysaire de l'épine iliaque antéro-supérieure.

16 avr. 2013 . Fracture - Plateau tibial - Duparc - Traitement. JURY. M. ... épiphyso-métaphysaire de l'extrémité supérieure du tibia dont un trait au moins.

2 déc. 2012 . Anatomie de l'extrémité supérieure du tibia . SACOT :30novembre,1et2 .

Extrémité supérieure du tibia 43 (15%) . Fracture pathologique.

les fractures de l'extrémité supérieure du tibia (accès direct) les fractures de la diaphyse du tibia (accès direct) les fractures de l'extrémité inférieure du tibia.

culaires de l'extrémité proximale du tibia, à l'exception des fractures de l'émi- ... Ficat P (1960)

Les fractures articulaires de l'extrémité supérieure du tibia. Rev.

La présence de l'extrémité supérieure du tibia au-devant des condyles du fémur, . Je ne vois guère que la fracture du fémur immédiatement au-dessus des.

De même que tous les os longs, le tibia offre un corps et deux extrémités. . La face interne est recouverte dans sa partie supérieure par une expansion . de ;iii<li: aux chirurgiens dans le diagnostic et la coaptation des fractures de la jambe.

Si celui-ci résiste, il se produit une fracture du plateau tibial externe (Figure 2). .. Le délai de consolidation des fractures articulaires de l'extrémité supérieure du.

Elle intéresse la malléole interne du tibia et l'extrémité inférieure du péroné .. le trait de fracture horizontal passe par la partie supérieure des os du nez, de la.

La fracture du tibia, l'os de la partie interne de la jambe; est l'une des . lors d'un traumatisme de la cheville, l'extrémité inférieure du tibia peut aussi être.

S82.1, Fracture de l'extrémité supérieure du tibia. Condyles - avec ou sans mention de fracture du péroné; Extrémité proximale - avec ou sans mention de.

Classification de Duparc Référence bibliographique Duparc J (1973) Les fractures articulaires de l'extrémité supérieure du tibia. Les fractures du genou.

13 cas soit 54% de cal vicieux angulaire supérieur à 10 dans notre série tous traités . L'effet du péroné intact dans l'évolution des fractures du tibia était et reste.

Les fractures de l'extrémité proximale du tibia sont parfois complexes et associées à des fractures plus distales ou à des . extrémité Supérieure du tibia chez l.

Les fractures à l'extrémité supérieure du tibia (Fig. a) saignent souvent et le sang envahit l'articulation du genou, qui se met à enfler fortement (hémarthrose).

l'extrémité supérieure du tibia et le stade de matu— ration auquel survient le traumatisme.

Keywords : tibial tuberosity ; avulsion fracture. Mots-clés : tubérosité.

30 Dec 2015 - 2 min - Uploaded by cours de médecine2:06. 71 videos Play all 5eme traumatologiecours de médecine. traumatologie FRACTURES DE .

en haut, une hyperfixation intense, focalisée au compartiment médial de l'extrémité supérieure du tibia gauche sur les coupes TEMP; - au milieu, les coupes.

Les fractures des plateaux tibiaux de l'adulte sont fréquentes et graves en . L'extrémité supérieure du tibia est normalement inclinée avant en arrière et de haut.

29 mai 2016 . Fractures of the tibial plateau are common ; they are serious and . Une fracture de l'extrémité supérieure de la fibula homolatérale a été.

Fractures de l'extrémité supérieure du fémur. Deux groupes des fractures. .. v Luxations antérieures : le tibia passe en avant des condyles fémoraux. v Luxation.

Fracture de l'acromion et de la coracoïde. . Fracture à deux fragments, col anatomique. .. Séparation et impaction du plateau tibial externe.

Les fractures des plateaux tibiaux sont fréquentes, et représentent 1% des .. L'extrémité supérieure du tibia est constituée de plusieurs systèmes trabéculaires.

Le corps de l'os long, entre les deux extrémités, s'appelle la diaphyse. .. orteils) sont utilisés pour les fractures de l'extrémité distale du tibia ou de la cheville,.

Il s'agit des fractures de l'extrémité supérieure du fémur, de l'extrémité supérieure de . du bassin, du fémur distal, de trois côtes simultanées et du tibia proximal.

