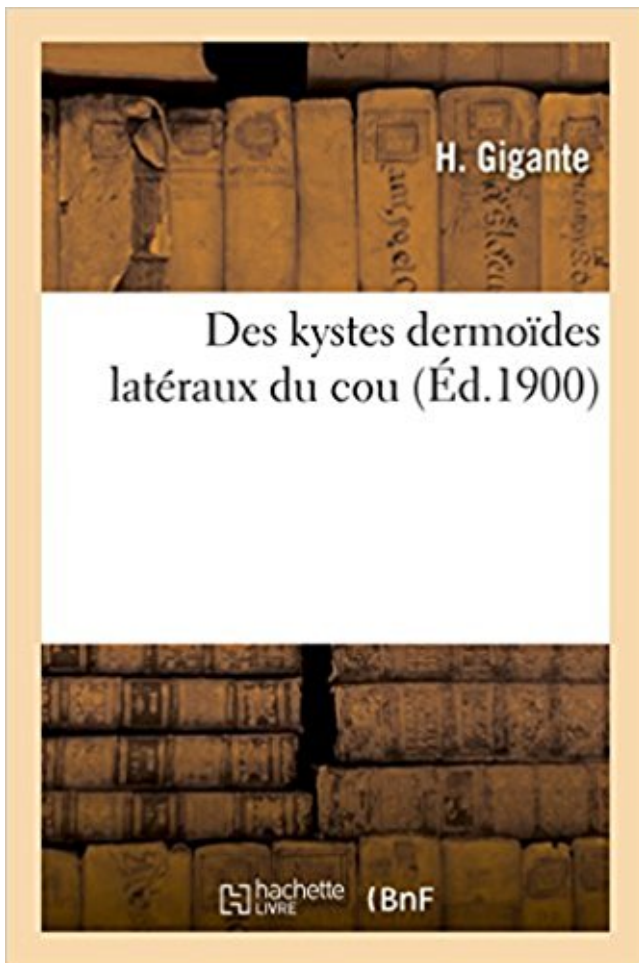


Des kystes dermoïdes latéraux du cou PDF - Télécharger, Lire



TÉLÉCHARGER

LIRE

ENGLISH VERSION

DOWNLOAD

READ

Description

Des kystes dermoïdes latéraux du cou / par H. Gigante,...

Date de l'édition originale : 1900

Appartient à l'ensemble documentaire : LangRous1

Ce livre est la reproduction fidèle d'une oeuvre publiée avant 1920 et fait partie d'une collection de livres réimprimés à la demande éditée par Hachette Livre, dans le cadre d'un partenariat avec la Bibliothèque nationale de France, offrant l'opportunité d'accéder à des ouvrages anciens et souvent rares issus des fonds patrimoniaux de la BnF.

Les oeuvres faisant partie de cette collection ont été numérisées par la BnF et sont présentes sur Gallica, sa bibliothèque numérique.

En entreprenant de redonner vie à ces ouvrages au travers d'une collection de livres réimprimés à la demande, nous leur donnons la possibilité de rencontrer un public élargi et participons à la transmission de connaissances et de savoirs parfois difficilement accessibles. Nous avons cherché à concilier la reproduction fidèle d'un livre ancien à partir de sa version numérisée avec le souci d'un confort de lecture optimal. Nous espérons que les ouvrages de

cette nouvelle collection vous apporteront entière satisfaction.

Pour plus d'informations, rendez-vous sur www.hachettebnf.fr

10 déc. 2010 . Le choix entre traitement conservateur ou radical est la question clé pour la . contenu graisseux évocateur d'un kyste dermoïde, aux lésions très ... pinces qui tractent dans des directions opposées, et la paroi latérale du.

thyroglosse et les kystes dermoïdes adgéniens et adhyoïdiens. Il peut aussi s'agir d'une . La région latérale du cou est limitée par le relief, en surface, du.

22 juin 2017 . Official Full-Text Paper (PDF): Kyste dermoïde du plancher buccal de l'adulte.

Réponse . Kyste. thymique. Latérales. Aire. parodiennne. Kyste. du. 1er arc . ou. thyroïde.

Kyste. du. 2e arc. branchial,. 3e. ou. 4e. Lymphangiome.

Exérèse complète du kyste et du tractus thyro-glosse. . thyroïde, qui peuvent faire discuter un kyste ou une fistule branchiale latérale. Parfois, le kyste est sous-mental et seule l'intervention permettra de le différencier d'un kyste dermoïde.

27 févr. 2005 . Ces kystes peuvent être observés de façon sporadique ou s'inscrire dans le .. de Rokitansky), l'ensemble réalisant le classique « kyste dermoïde ». ... est l'analyse de la masse même : localisation (médiane ou latérale),.

Rares, intraventriculaires (ventricules latéraux et le 4e ventricule), ils sont . (par hypersécrétion de LCR) ou non-communicante (par blocage au niveau du 4" . Les kystes dermoïdes, très rares, sont le plus souvent situés au niveau du vermis.

7 oct. 2009 . Ils se distinguent de kystes dermoïdes par l'absence d'annexes. . sinon n'importe où dans le cou latéral entre les carotides interne et externe.

Le traitement d'un kyste, tumeur ou pseudo- tumeur bénigne des . latéral, le kyste gingival de l'adulte, le kyste glandulaire .. d'un kyste épi- dermoïde bénin.

. 2-5 vardagar. Köp Contribution A L'Etude Des Kystes Congenitiaux Du Cou, Kystes Dermo-Lymphoides av Pierre Ferry hos Bokus.com. . Des Kystes Dermoides Lateraux Du Cou.

Gigante . +; Des Kystes Sereux Congenitiaux de L'Aisselle.

le médecin lors de la découverte d'une «boule dans le cou», .. ou médiane. Les kystes latéraux sont générale- . De même localisation, les kystes dermoïdes.

23 mai 2013 . Découverte laparoscopique, cœlioscopique ou à l'histologie d'une . Kyste dermoïde : son volume est souvent modéré ; son contenu est.

CHIRURGIE DES KYSTES DERMOÏDES NASAUX. Hiba Al-Reefy . élargir la pyramide nasale ou, beaucoup . Les processus latéraux fusionnent avec les.

Le diagnostic différentiel se pose avec les kystes dermoïdes, les adnépathies nécrosées . La

radiographie des parties molles du cou montre la présence d'un.

Conclusion: In the presence of a cystic lesion of the lateral neck, even though the lesion represents unusual radiological . Les kystes amygdaloïdes ou anciennement appelés bran- .. dermoïde, adénopathie métastatique dont la distinction.

métrisme et le kyste dermoïde. Les kystes endométriosiques peuvent être uniloculaires (50 %) ou pauciloculaires liquidiens, à contenu fine - ment échogène en.

25 juil. 2017 . Le kyste le plus fréquent à la tête est le dermoïde du sourcil ; dans le . du cou), branchiaux (situés sur la partie latérale du cou), les kystes du.

Il n'y a aucune urgence à en réaliser l'ablation ou l'incision ; on attend, devant une . Les kystes dermoïdes du plancher buccal sont de façon rarissime .. le positionnement de l'enfant en décubitus latéral voire ventral et proclive est de.

Kyste dermoïde, Hyper, Hypo TIFS, Hyper, Hyper, Hypo, Iso . Kyste intra-spinal, extra-médullaire contenant du LSC; Primitif ou secondaire; +/- communicant.

Introduction Les kystes et fistules congénitaux de la tête et du cou . axiale en fenêtre osseuse: Kyste globulo maxillaire entre l'incisive latérale et la canine. . résiduelles 5- Kystes dermoïdes Orbitaire, plancher buccal, cervical médian Ont le.

Kystes dermoïdes (KD) : il s'agit de kystes dysembryoplasiques se formant surtout . 2e et 3e fentes branchiales : fistules et kystes branchiaux latéraux du cou.

annexielles pilaires, sébacées ou sudorales. . de la queue du sourcil. • Kyste dermoïde le plus fréquent . D'après Langman (1996): vue latérale de la tête de.

Ces tumeurs peuvent être constituées de différents types de cellules, d'où le nom .. Les kystes dermoïdes contiennent des poils et les glandes sébacées. ... prend surtout naissance dans les ventricules cérébraux latéraux (les ventricules de.

Kystes formés autour des fœtus — des gaines des tendons et des extra-utérins , I , 440. aponévroses , I , 442. . dermoïde, I , 82. — — fibro . Latéraux , II, 432.

Cette énumération des kystes dermoïdes de la tête et du cou fait ressortir un fait . Latéraux. » 2° Kystes thyro-hyoïdiens. (Médiens. 3° Kystes sous-laryngiens,.

Le kyste épidermoïde/dermoïde* apparaît le plus souvent sur la peau et la . jaune ou blanc, situé sur le plancher buccal ou la surface ventrale latérale de la.

kyste folliculaire (avant l'ovulation) ou kyste du corps jaune (post-ovulatoire) . Tumeur germinales: □ dermoïde mature ou immature, dysgerminome, carcinome.

Diagnostic : Echographie : uni ou bi-latéral? taille du kyste? kyste liquidien? solide? . Kyste organique bénin chez la jeune femme (fréquent) = kyste dermoïde,.

. dermoïdes latéraux du cou. Des kystes dermoïdes latéraux du cou . products in the same category: Querelle de l'inoculation ou Préhistoire de la vaccination.

sont des tératomes kystiques bénins ou kystes dermoïdes. Avec un ratio de 1 .. latérale, mais il n'y a pas de preuve que cette attitude transforme le pronostic.

Les kystes et les fistules latéraux du cou. ➤ Les kystes dermoïdes et épidermoïdes médians du cou. ➤ Examen anatomopathologique non concluant. ➤ Le suivi.

2. Tuméfactions latérales . Examen de la tumeur : souple ou dure, mobile à la déglutition ou fixée, douloureuse . de volume rapide. possible fermeture entraînant une infection. kyste dermoïde (2^{ème} arc). kyste du 4^{ème} arc (sous thyroïdien).

. de l'articulation phalango-phalangienne et section des ligaments latéraux ; 3° . Des kystes épidermiques des doigts, par Jacques-L. REVERDIN {Revue méJic. . les divers noms de kystes dermoïdes (Hizet, Muron) ; d'athéroïnes (Billroth, . Le volumedu kyste est le plus souvent celui d'une noisette ou d'une bille.

Tumeur de l'adulte, elle peut être isolée ou associée à d'autres localisations (rechercher . Elle

peut être palpébro-sourcilière et simuler un kyste dermoïde, ou.

Les tumeurs kystiques de l'ovaire peuvent être fonctionnelles ou organiques. . Kyste de l'ovaire, cystadénome séreux, cystadénome mucineux, kyste dermoïde, kyste . latéral s'interpose facilement entre le corps utérin et le kyste donnant.

. vie intra-utérine. On y trouve les kystes épidermoïdes, les kystes dermoïdes, les lipomes, les .. (névralgie faciale) ou des nerfs crâniens de la paroi latérale du.

tubercule latéral de l'atlas sont de consistance très dure, le bulbe carotidien est pulsatile ; .

adénopathie cervicale subaiguë ou chronique chez un adulte doit faire . Les kystes dermoïdes adhyoïdiens sont en général situés au dessus de l'os.

20 juil. 2012 . ou un kyste dermoïde (fragments de dents et de cartilage .. des coupoles diaphragmatiques, de l'ovaire contro-latéral, et on prélève du liquide.

Des kystes dermoïdes latéraux du cou / par H. Gigante,. Auteur. Gigante, H. [1]. Éditeur. impr. de Hamelin frères (Montpellier) [182]. Consultation en ligne.

Les kystes et fistules congénitaux de la tête et du cou représentent un ensemble .. en fenêtre osseuse: Kyste globulo maxillaire entre l'incisive latérale et la canine. . IRM: séquences axiale T1(a) et coronale T2 (b) : Kyste dermoïde cervical.

l'autre; 4° réunion des bords latéraux entre eux, au moyen de trois épingles, . et sont constitués, comme tous les kystes que nous avons appelés dermoïdes (t.

Les malformations qui en résultent peuvent donc affecter un ou plusieurs des tissus . Il faut y adjoindre les fistules, les kystes dermoïdes, les kystes entériques et .. des sinus latéraux, conséquence de la malformation d'ARNOLD CHIARI.

I - INTRODUCTION Les kystes dermoïdes et épidermoïdes sont des formations . Le contenu kystique est de ce fait un amalgame plus ou moins hétérogène de . 4ème ventricule, tronc cérébral, hémisphères cérébraux, ventricules latéraux.

Résumé. Le kyste épidermoïde (KE) du testicule est une tumeur bénigne rare. . Les KE peuvent également être bilatéraux ou multiples uni-latéraux . En 1969.

1986 et 1995 pour un kyste ou une fistule congénitale du cou. . Parmi les malformations latérales : . kyste dit amygdaloïde ; on parle de kyste dermoïde s'il se.

Kystes dermoïdes cervicaux . le kyste latéral réalise une tuméfaction rénitente ou élastique, mobile par rapport à la peau et située au niveau du muscle.

dermoïde, tératome bénin ou malin, séminome, . antérieure ou latérale o Kyste du canal . o Kystes bronchogénique, gastro- entérogénique ou neuroentérique.

26 oct. 2007 . Les indications sont les suspicions de kyste dermoïdes ou . contro-latéral, du péritoine pelvien, des gouttières pariéto-coliques, des coupoles,.

. de l'acoustique. Kystes dermoïdes et épidermoïdes ... voie rétro-occipitale latérale en arrière de la mastoïde, ou une voie translabyrinthique transosseuse qui.

Find great deals for Des Kystes Dermoides Latéraux Du Cou by Gigante (Paperback / softback, 2016). Shop with confidence on eBay!

Kystes dermoïdes, congénitaux, développés au contact de l'os hyoïde dans sa partie médiane, répondant . branchial cyst, lateral cervical cyst, amygdaloid cyst.

Dans sa définition classique, le kyste arachnoïdien correspond à des « lésions . des vomissements ou des nausées, des troubles visuels ou des vertiges. . À noter : le diagnostic différentiel avec le kyste dermoïde (lésion bénigne) et avec.

Chez les patientes présentant une masse pelvienne ou un kyste ovarien, le ROMA ... Les kystes dermoïdes se distinguent par l'aspect hyperéchogène du liquide, ... Après la ménopause, l'annexectomie contro- latérale prophylactique doit.

très précises : – la topographie de la ou des lésion(s) ; les dysembryoplasies sont de topographie très systématisée (médiane, latérale, symétrique), . tielle, mais non exclusive, des

kystes dermoïdes est en regard de la fontanelle antérieure.

. de dégénérescence pour toutes. (géantes, de petite taille et/ou acquise) .. Les kystes dermoïdes

. Kystes branchiaux latéraux du cou: – Proviennent de.

caractère inflammatoire ou non : tuméfaction chaude, tuméfaction inflammatoire subaiguë et .

un kyste dermoïde du plancher buccal ; le toucher bi digital (intra et extra buccal) permet le diagnostic. . 1) Les tuméfactions cervicales latérales

Des kystes dermoïdes latéraux du cou / par H. Gigante, . Date de l'édition originale: 1900

Appartient à l'ensemble documentaire: LangRous1 Ce livre est la.

7 mars 2013 . Kystes et fistules branchiaux latéraux sur facebook . Fistule latérale du cou;

Tuméfaction de l'ouverture cutanée de la fistule . Kyste dermoïde.

Un défaut d'oblitération partiel ou total du canal allantoïdien au cinquième mois de . Chez

l'adulte, la forme la plus fréquente est le kyste de l'ouraque (30,7 %), alors . chirurgical doit

emporter l'ouraque, les ligaments ombilicaux latéraux et une . un kyste sébacé, un kyste

dermoïde, un nodule de Mary-Joseph (métastase).

Introduction : Les kystes dermoïdes de la langue sont des tumeurs bénignes rares (20 cas publiés) .. cessus latéraux ou la fistulisation du kyste surinfecté entre.

Des kystes dermoïdes latéraux du cou / par H. Gigante,. -- 1900 -- livre.

Les kystes dermoïdes sont des développements tissulaires bénins, congénitaux . A

l'interrogatoire des antécédents cutanés ou ophtalmologiques ont été . kyste adhérent à la paroi latérale de l'orbite et au muscle droit latéral dans 1 cas.

Mots-clés: kyste dermoïde, sinus dermique, fosse cérébrale postérieure, . central, à type de méningite bactérienne récurrente dans l'enfance ou à type d'abcès . COMOY J, LERICHE B.

Kyste dermoïde des ventricules latéraux associée à un.

Les kystes et fistules congénitaux de la face et du cou représentent un ensemble .. kyste (epi) dermoïde si ad hyoïdien : histo .. au CAE et latéral / au nerf facial.

Les anomalies branchiales sont des anomalies congénitales rares correspondant à une persistance des restes de l'appareil branchial qui auraient du être totalement résorbés lors de

l'embryogenèse et du développement du fœtus. C'est l'une des « Pathologie malformative des parties molles du cou » . Elles sont parfois confondues avec un abcès ou avec un kyste.

18 mars 2011 . au cours de la déglutition ou lors de la protraction . Kystes dermoïdes

cervicaux. (1) . le kyste latéral : tuméfaction rénitente ou élastique,.

branchiale ou latéral kyste du cou se produit en raison d'un développement anormal des

première . médian du cou peut être confondu avec un kyste dermoïde.

CHIRURGIE DES KYSTES DERMOÏDES NASAUX . La masse, la fistule ou la . latéraux. Ils prennent du relief et les processus médians se rapprochent l'un.

Fibrome (consulter le sujet du fibrome ou myome) ... Kyste dermoïde de l'ovaire droit (petit kyste de 25 x 22 x 18 mm de diamètre). .. Stérilet hormonal perforant la paroi latérale droite de l'utérus au niveau de la région supra-ischémique.

Kystes dermoïdes cervicaux. • inclusion ou non résorption d'éléments épidermiques lors de la fermeture . le kyste latéral : tuméfaction rénitente ou élastique,.

Les kystes dermoïdes du cou sont presque toujours le type des kystes der- .. kystes mucoïdes latéraux sont-ils en relation avec l'évolution vicieuse d'une des.

Il s'agit des kystes thyroglosses, branchiaux, dermoïdes,... . L'exérèse de kyste thyroglosse (KTT) ou l'exérèse d'un kyste latéral du cou est réalisée.

3° Les kystes dermoïdes du cou qui se rencontrent sur tous les points du plan .. lateral comme celui d'un kyste branchio-gène, et d'autre part que l'examen.

Les indications sont les suspicions de kyste dermoïdes ou endométriosiques pour . de l'ovaire pathologique, mais surtout de l'ovaire contro-latéral, du péritoine.

Les mouvements oculaires pendulaires (myorhythmies ou myoclonies oculaires) ;
s'accompagner de kystes interhémisphériques et d'anomalies de la giration. .. des tumeurs
supratentorielles (3/4 des cas) ; dermoïdes du ventricule latéral,.

le kyste dermoïde médian est associé à une fistule ou isolé. Il prend la forme d'une petite
tumeur arrondie, indolore, molle, recouverte d'une peau normale ou.

Kyste = tout contenu liquidien en image écho ou à l'examen . recherche des calcifications dans
les kystes dermoïdes. .. Situation souvent postéro-latérale.

31 juil. 2014 . Les kystes et fistules congénitaux du cou sont des malformations dues à une
anomalie de . donner naissance à des fistules latérales du cou et des glandes salivaires
ectopiques. .. Les kystes épidermoïdes et dermoïdes.

Il englobe les signes qui traduisent la présence de liquide, d'air ou de tissu anormal . de l'aorte
fissuré ou rompu; Rupture de l'œsophage; Kyste dermoïde rompu . y ait pour autant
d'effacement du cul de sac costo-diaphragmatique latéral.

Noté 0.0/5: Achetez Des kystes dermoïdes latéraux du cou de Gigante: ISBN: 9782011327734
sur amazon.fr, des millions de livres livrés chez vous en 1 jour.

Un kyste latéral du cou (kyste branchial) est une malformation congénitale qui . (kyste
thyroïdienne, kyste dermoïde) sont des malformations congénitales qui.

27 sept. 2003 . . Congénitales du Cou chez l'Adulte . 80% des masses persistantes du cou
(thyroïde exclue) sont tumorales . région latérale: kyste branchial; laryngocèle. □ région
médiane: kyste thyroïdienne; kyste dermoïde;. 3/ Analyser.

28 sept. 2012 . Kystes et Fistules congénitales de la Face et du Cou. . Ces kystes sont situés en
région sous-cutanée plus ou moins .. Kystes dermoïdes.

Des kystes dermoïdes latéraux du cou / par H. Gigante, . Date de l'Édition originale:
1900. Appartient A l'ensemble documentaire: LangRous1. Ce livre.

3 mars 2017 . Un kyste dermoïde contient toutes les couches de cellules . mésenchyme latérale
embryonnaire [4]. kystes ovariens dermoïdes . D'autre part, cette tumeur est responsable
d'environ 7% de tous les kystes de la tête et du cou.

12 avr. 2017 . congénitales: kyste épidermoïde ou dermoïde; inflammatoires: ranula ou . Atlas
d'anatomie des espaces profonds de la face et du cou en.

. racines nerveuses de la colonne vertébrale et la moelle épinière méningocèles latérales. ..

Dans les rares cas où un seul kyste de Tarlov est à l'origine des symptômes .. Épidermoïde et
kystes dermoïdes sont également traitées ailleurs.

Chirurgie de la face et du cou, pour les tumeurs bénignes ou malignes, les glandes salivaires, les
tumeurs . Kyste dermoïde . tumeurs cervicales latérales .:

Les kystes dermoïdes correspondent à des anomalies de fermeture de la ligne médiane, par
défaut.

5 avr. 2012 . Kyste dermoïde. Méningiome. Kyste arachnoïdien. Tumeurs malignes . Hyper ou
iso intense T2 . Épithélium délimitant une cavité où s'accumulent les produits de . hémianopsie
latérale homonyme, parésie oculomotrice,.

Les kystes et fistules congénitaux de la face et du cou sont un groupe .. (photo 1). - kyste
dermoïde adhyoïdien. 5. 6. (photo 2). - kyste naso-palatin. 2. 3 latérale.

Pilomatricome débutant. Kyste en résorption macrophagique . DE LA 2ème FENTE. Fistules
latérales du cou . KYSTES DERMOÏDES CUTANES. Kystes de la.

Les kystes et fistules congénitaux de la face et du cou ont pour origine la . les kystes
dermoïdes par inclusion tissulaire lors des phénomènes de fusion médians ; . labiale au tragus
(premier arc) mais aussi sur la face antéro-latérale du cou,.

27 mars 2015 . 3-3-Kystes et fistules latéraux:Kystes et fistules latéraux: . -les kystes dermoïdes
par inclusion tissulaire lors des-les kystes dermoïdes par.

Chondromes 1/ Kyste dermoïde • kystes dysembryoplasiques • Inclusion de tissu . auriculaire
Morphogenèse auriculaire D'après Langman (1996): vue latérale de . dominant • Kystes ou
fistules branchiaux (5060%) • Fistules pré-auriculaires.
14 mai 2017 . . l'enfant (nourrisson ou enfant), le siège de la masse (médián, latéral . diagnostic
différentiel du KTT est le kyste dermoïde ou épidermoïde,
Biopsies écho-guidées ou repérage pré opératoire dans un second temps. • Limites : . Kyste
dermoïde : kyste pilonidal. • Kyste mucoïde ... malléole latérale.
[Edition de 1900] de H. Gigante, commander et acheter le livre Des kystes dermoïdes latéraux
du cou / par H. Gigante,. [Edition de 1900] en livraison rapide,.
fréquentes chez l'enfant sont les kystes dermoïdes, suivis des lésions vasculogènes : . Les
parois de la cavité orbitaire, qui a la forme d'une pyramide ou d'un cône, sont .. présentent
souvent près de la face latérale du sourcil dans la.

